Lane Medical Library

Zur Entwickelungsgeschichte

des

Corpus luteum.

Inaugural-Dissertation

zur

Erlangung der Doctorwürde

der medicinischen Fakultät zu Heidelberg

vorgelegt von

Alfons Benckiser,

Assistenzarzt an der geburtshülflich-gynäkologischen Klinik zu Heidelberg.

Gedruckt mit Genehmigung der Fakultät.

Decan:
Geh. Rath Dr. **Kühne.**

Referent:
Professor Dr. **Kehrer.**

Leipzig.
Druck von A. Th. Engelhardt.
1884.

Zur Entwickelungsgeschichte

des

Corpus luteum.

(Mit 1 Tafel Abbildungen.)

Historisches.

Seitdem v. Baer[1]) das Gewebe der Corpora lutea einer genaueren Untersuchung unterworfen hat, traten zwei entgegengesetzte Ansichten über die Genese derselben auf, die mit verschiedenen Abänderungen bis zum heutigen Tage mit einander concurriren. Nach der einen Meinung entsteht das Gewebe des Corpus luteum aus einer Wucherung der Membrana granulosa allein, während nach der anderen nur die von Baer so genannte Theca interna die Ausfüllung des geplatzten Graaf'schen Follikels zu Stande bringt. Eine dritte Auffassung, welche das Corpus luteum durch Organisation des in die Follikelhöhle ergossenen Blutes ohne jede Betheiligung der Follikelmembranen entstehen liess, und welche früher Henle vertrat, darf hier als erledigt gelten.

Zur ersteren Ansicht bekannten sich Bischoff[4,5,6]), Pflüger[21]), Schroen[22]), Zwicky[33]) u. A., während die zweite von Baer[1]), Spiegelberg[28]), Koelliker[15]), His[13]) u. A. vertreten wurde. Auch die Meinung Waldeyer's[31]), welche er in seinem epochemachenden Buche: „Eierstock und Ei" niederlegte,

wonach Theca interna und Granulosa gleichzeitig sich an der Neubildung des Corpus luteum betheiligen sollten, wurde nicht allerseits angenommen. Und so erscheinen bis heute immer wieder Arbeiten, welche sich zu der einen oder der anderen Ansicht bekennen. Da Waldeyer die Meinungen der früheren Autoren zusammengefasst und His dieselben schon vorher einer eingehenderen Besprechung unterworfen hat, so beginnen wir unser Referat der neueren Arbeiten, welche die Histologie der Corpora lutea betreffen, mit dem Waldeyer'schen Buche (1870). Nach Waldeyer (l. c. S. 95) „betheiligen sich sowohl die Membrana granulosa, als auch die Theca interna des Follikels oder, schärfer ausgedrückt, deren Gefässe gleichmässig an der Bildung der gelben Körper". Nach ihm wuchert die Granulosa, welche beim Platzen des Follikels zurückbleibt, mit gleichzeitigem Zerfall der obersten Lagen, ähnlich wie bei entzündeten Schleimhäuten. Gefässe sprossen in diese gewucherte Schicht, welche eine Schicht weisser Blutkörper vor sich herdrängen (S. 96); „so entsteht nun eine vollständige Durchwachsung der epithelialen und bindegewebigen Elemente des gelben Körpers, dass eine ganz gleiche Mischung derselben herauskommt." Waldeyer hält also die grossen, multiformen Zellen des Corpus luteum für Abkömmlinge der wuchernden Membrana granulosa.

In Stricker's Handbuch der Gewebelehre[32]), unter dem Artikel „Eierstock und Nebeneierstock", spricht Waldeyer nochmals diese obige Ansicht aus und behauptet, dass besonders an dem Corpus luteum der Kaninchen die epitheliale Natur der grossen Corpus-luteum-Zellen deutlich hervortrete.

Slaviansky[26]), welcher menschliche Ovarien untersuchte, leugnet jede Betheiligung der Granulosa an der Bildung des Corpus luteum. Nach ihm ist die Theca interna des Follikels, welche er „Granulationsschicht" nennt, einzig und allein der Ausgangspunkt. Im reifen Follikel ist nach ihm zwischen Membrana granulosa und Theca interna eine structurlose „Membrana propria" eingelagert; diese ist auch nach dem Platzen des Follikels noch aufzufinden. Ihr ferneres Schicksal hat Slaviansky nicht verfolgt. In einer zweiten[27]), späteren Arbeit bestätigt er seine ersten Resultate. Er beschreibt treffend die Structur der „Granulationsschicht" (Theca interna) des nicht geplatzten Follikels, die er durch parenchymatöse Injection von $^1/_3$ proc. Osmiumsäure färbt. Er findet in einem feinen, bindegewebigen Reticulum, ähn-

lich dem der Lymphdrüsen, „des cellules fusiformes et plates“ und solche, welche das Aussehen weisser Blutkörper hatten, die letzteren besonders in der Nähe der Follikelhöhle. Die Obliteration des nicht geplatzten Graaf'schen Follikels und ähnlich die Corpus-luteum-Bildung geschieht durch Wucherung der Granulationsschicht.

Exner[8]) untersuchte mit Frau Buckel die Lymphgefässe der weiblichen Genitalien. Durch Einstich in Kaninchen-Ovarien und Injection mit dünner Berlinerblau-Gelatine erhielten sie vollständige Injectionen der Lymphgefässe. Dabei zeigte sich, dass die Injectionsmasse in die Corpora lutea nicht eindrang.

Aus demselben Jahre (1874) stammt eine zweite Arbeit von Exner und Call.[7]) Sie fanden in grossen Follikeln trächtiger Kaninchen grosse Zellen in die Granulosa eingebettet; dieselben waren stark granulirt; ein Kern war nicht nachzuweisen. Sie stellen nach ihren Befunden folgende Hypothese auf (S. 323, l. c.): „Der Process der Eibildung, der an der Oberfläche des Ovarium und in den Eischläuchen begonnen, setzt sich im Epithel des Graaf'schen Follikels noch weiter fort.“ Die grossen Zellen in der Granulosa sind junge Eier; sie werden durch die aus der Granulosa hervorgehende Wucherung des Corpus luteum nach Platzen des Follikels nach der Mitte vorgeschoben und könnten die Eier des auf diese Weise neu entstandenen Stückes Ovarium darstellen.“ Da jedoch diese grossen Zellen in jungen gelben Körpern nie aufgefunden wurden, so wird, trotzdem dieselben grosse Aehnlichkeit mit Eiern haben, davon Abstand genommen, obige Hypothese zur Theorie zu erheben. (Vielleicht sind diese Zellen, welche auch ich einige Male im Follikel des Schweines beobachtete, als „Körnchenzellen“ anzusehen, hervorgegangen aus zusammengeflossenen degenerirten Granulosazellen. Ref.) Das Corpus luteum bildet sich nach Exner und Call durch Wucherung der Epithelschicht des Follikels; die Granulosazellen werden länglich, stellen sich radiär und verlieren das Vermögen, mit Carmin sich zu färben. Im zweiten Stadium sprossen conisch nach dem Centrum sich verjüngende Bindegewebszüge in die Epithelwucherung und mit ihnen die jetzt noch spärlichen Blutgefässe. In einem dritten Stadium ist die Follikelhöhle nahezu ausgefüllt mit der Epithelwucherung; die Epithelien zeigen ganz das Aussehen und Verhalten der „Stromazellen“ (vergl. Exner und Buckel, l. c., Fig. 3). Dabei ist reichliche Gefässentwickelung vorhanden. Bei Injections-

präparaten findet man in der Mitte öfters eine „Vena centralis“, wie sie Schroen (l. c.) schon beim Corpus luteum der Katze gesehen hatte. Lymphbahnen sind in diesem Stadium in ihren ersten Spuren durch Einstichinjection in den Bindegewebsbündeln nachzuweisen. Schliesslich geht das Corpus luteum vollständig in das Stromagewebe über. Exner und Call halten daher das Corpus luteum „für eine Neubildung von Ovarialsubstanz“, hervorgegangen aus gewucherter Granulosa und Einwachsen von Bindegewebsbündeln mit Gefässen aus der Theca interna.

Nach Henle's[12]) Handbuch der Anatomie, Bd. II, S. 508 (2. Aufl.) ist „die Hauptmasse des Corpus luteum die hypertrophische ‚Tunica propria‘ selbst“; unter letzterer versteht er den bei reiferen Follikeln durch Zellenreichthum ausgezeichneten inneren Theil der „Tunica fibrosa“.

Sinety's[24, 25]) Untersuchungen beziehen sich lediglich auf das menschliche Ovarium. Er behauptet einen histologischen Unterschied zwischen dem Corpus luteum der Schwangerschaft und dem des nicht schwangeren Zustandes, und zwar zeigt sich dieser Unterschied erst bei fortgeschrittener Schwangerschaft. Sinety unterscheidet an dem sich entwickelnden Corpus luteum zwei Gewebsschichten:

1) das die Höhle zunächst auskleidende „Tissu fibreux, pauvre en éléments cellulaires; c'est un vrai tissu cicatriciel de nouvelle formation“;

2) die äussere Schicht; diese besteht aus „granulations jaunâtres libres“ inmitten zahlreicher, verschieden grosser Gefässe. Dieses Gewebe ist das Resultat der perifolliculären Hypertrophie, der „membrane propre des auteurs“. Die beiden Schichten sind durch ihr verschiedenes Färbungsvermögen zu unterscheiden: mit Picrocarmin färbt sich die innere Schicht rosa, die äussere bleibt gelblich, mit Purpurin bleibt die innere fast ungefärbt, während die äussere roth wird. Mit fortschreitender Schwangerschaft wird die äussere Schicht verhältnissmässig immer dicker; die innere beschränkt sich immer auf das Centrum. „C'est donc cette hypertrophie graduelle des tissus et des éléments, constituant la membrane propre du follicule, qui caractérise aussi bien le corps jaune, que le follicule atrésié pendant la grossesse et les différencie de ces mêmes produits dans l'état de vacuité.“ Verfasser theilt nicht mit, wie das Verhältniss der beiden Schichten beim sogenannten Corpus luteum spurium sich gestaltet.

Leopold[16, 17]) giebt gelegentlich seiner Untersuchungen über

den Zusammenhang zwischen Ovulation und Menstruation in seinen zwei Arbeiten (1877 und 1883) makroskopische Beschreibungen der verschiedenen Stadien der Corpus-luteum-Entwickelung mit vorzüglichen colorirten makroskopischen Abbildungen der von ihm selbst untersuchten Fälle. Es ist zu bedauern, dass es dem Zwecke des Verfassers fern lag, an dem schönen Material auch die mikroskopischen Bilder der verschiedenen Stadien festzustellen.

Nach Beulin[3]), der fast nur menschliches Material untersuchte, besteht die Obliteration ungeplatzter Follikel in Wucherung des von Slaviansky nachgewiesenen Endothelhäutchens zwischen Theca interna und Granulosa. Verfasser scheint nicht völlig davon überzeugt zu sein, dass diese Endothellage, welche nach Slaviansky regelmässig bestehen soll, ausser in obliterirenden Follikeln auch sonst regelmässig vorhanden ist. So hebt er Slaviansky gegenüber hervor, dass „diese in obliterirenden Follikeln auftretende Membrana propria jedenfalls sehr viel stärker entwickelt ist, als man sie jemals in ausgebildeten Follikeln antrifft" und „dass (l. c., S. 26) im Corpus luteum überhaupt keine Tunica propria (Endothelhäutchen und nicht die Henle'schen Tunica propria s. o.) nachzuweisen ist". Trotzdem spricht Verfasser die Ansicht aus, dass beim Corpus luteum der centrale, häufig braun pigmentirte Kern aus Endothelwucherung hervorgehe, die gelbe Randzone aus der Slaviansky'schen Granulationsschicht der Follikelwand entstehe, während die Granulosa, ohne sich an der Corpus-luteum-Bildung zu betheiligen, durch Fettdegeneration und Resorption verschwinde. Die excessive Zellenwucherung in der Wand des geplatzten Follikels im Gegensatz zu dem einfach obliterirenden erklärt Verfasser mit der Annahme, dass nach Platzen des Follikels ein „expansives" Wachsthum der Zellen ermöglicht werde.

Beigel[1]) hat eine grosse Menge menschlicher Ovarien untersucht. Der erste Theil der Arbeit ist der Rückbildung ungeplatzter Follikel gewidmet. Im zweiten Theile behandelt er das Corpus luteum und schliesst sich, was die Bildung desselben anlangt, ganz der Waldeyer'schen Anschauung von gleicher Betheiligung der Membrana granulosa und der Gefässe der Theca interna an. Endlich macht er den Vorschlag, unter „Corpus luteum spurium" in Zukunft den obliterirten ungeplatzten Follikel zu verstehen, während die Neubildung im geplatzten Follikel

„Corpus luteum verum“ heissen soll. Die beigegebenen, sehr fein gezeichneten Bilder geben recht hübsch die äusseren Formen der Corpora lutea, lassen aber über die feinere Structur und die Betheiligung der verschiedenen histologischen Elemente nichts erkennen.

Wagener's[30]) Untersuchungen beziehen sich hauptsächlich auf den Eierstock des Hundes. Nach ihm ist die Granulosa als Ausgangspunkt für die Bildung des Corpus luteum anzusehen. „Die Gefässwucherung in der Follikelwand, welche schon vor Berstung des Follikels bei reifen Eiern sich einstellt, bedingt die Zotten- und Wulstbildung der Granulosazellen, die sich vermehren und ihr Ansehen verändern.“ „Mit den Gefässen tritt aber auch ein neues Element in den Follikel ein, ‚kleine Riesenzellen‘, welche dem Laufe der Gefässe folgen und die Corpus-luteum-Zellen wie in ein Wabenwerk einbetten. In der durchsichtigen Zwischensubstanz liessen sich Kerne und an einzelnen Stellen auch Capillargefässe sehen. Sie bedingte eine Streifung der Corpus-luteum-Zellen bei seitlicher Beleuchtung, und diese Streifung ist der optische Ausdruck des Anfangs von Bindegewebsfibrillen. Auf der Vermehrung der Fibrillen und Verdrängung der zelligen Elemente nach der Mitte mit gleichzeitigem Zerfall derselben beruht die schliessliche Rückbildung des Corpus-luteum-Gewebes.“ Woher die „kleinen Riesenzellen“ stammen, wird vom Verfasser nicht angegeben.

Schulin's[23]) Ansicht über die Entwickelung des Corpus luteum stimmt im Allgemeinen mit der Waldeyer'schen überein. Nach ihm beginnt die Wucherung damit, „dass massenhaft feine Blutgefässschlingen in die Granulosa hineinwachsen; diese legt sich dabei gewöhnlich in Falten, welche auf dem Durchschnitt das Bild von Zotten geben; in anderen Fällen bleibt sie ungefaltet. Während dieses Hineinwachsens von Blutgefässen in die Granulosa wandeln sich die Zellen derselben allmälig in Luteïnzellen um, indem besonders der Zellleib wächst und allmälig das Luteïn in sich absondert. Gleichzeitig mit dieser Umwandlung der Granulosa, die vorher ein gefässloses, epithelähnliches Gebilde war, in eine gefässhaltige Schicht tritt dann eine Veränderung an der bindegewebigen Umhüllung des Graaf'schen Follikels ein, die ebenfalls oft in sehr verschiedenem Grade vorgebildet ist. Die Veränderung besteht darin, dass die Zellen der Membrana folliculi interna, welche bekanntlich immer einen mehr em-

bryonalen Charakter haben, wachsen und ebenfalls vollkommen den Charakter von Luteïnzellen annehmen. Es wird dadurch die Grenze zwischen Granulosa und Membrana folliculi interna verwischt und eine gemeinsame Corpus-luteum-Masse gebildet.“ In manchen Fällen wandeln sich auch Stromazellen in Luteïnzellen um.

Nach Gegenbaur[9]) ist an der Bildung der Corpora lutea die innerste Schicht der Theca am meisten betheiligt, welche schon vor dem Platzen reiche Wucherung junger Bindegewebszellen zeigt. Diese vermehren sich nachher noch weiter und geben bei der Rückbildung des Corpus luteum das Substrat zur Gewebsneubildung. Ein anderer Theil dieser Formelemente wandelt sich in fettführende Zellen um. Den Kern bildet der bald schrumpfende, zuerst gelatinöse Bluterguss; auch Reste der Granulosa können an der Bildung des Kernes betheiligt sein.

Fassen wir die ganze Literatur über die Histologie des Corpus luteum zusammen, so sehen wir, dass über die Genese der grossen „Luteïnzellen“ durchaus noch keine Einigkeit der Meinungen vorhanden ist. So schien es mir vor allem nöthig, darüber ein sicheres Resultat zu bekommen. Meine Aufgabe bestand also darin, die Follikelmembranen in allen Stadien der Reifung bis zur Dehiscenz und zur Ausbildung des Corpus luteum zu verfolgen, um die Frage zu entscheiden: Stammen die grossen, multiformen Zellen, welche wir im noch nicht zurückgebildeten Corpus luteum finden, von der Granulosa, oder sind es Abkömmlinge der Theca interna, oder nehmen beide Membranen daran Theil? —

Material: Da mir menschliche Ovarien nur in beschränkter Anzahl zu Gebote standen, so untersuchte ich zunächst eine Anzahl von Säugethierovarien, von Katze, Kaninchen, Kuh, Schaf und Schwein. Ich blieb bei dem letzten stehen, weil 1) das Material für mich am leichtesten in grösserer Menge zu beschaffen war, und 2) in jedem Schweinsovarium eine grössere Anzahl derselben Entwickelungsstadien von Follikeln und Corpora lutea vorhanden sind, welche dann mit den verschiedenen Untersuchungsmethoden geprüft werden konnten. Der dritte und wichtigste Grund ist die grosse Verschiedenheit der Grösse der Granulosazellen und der Zellen der Theca interna des Follikels bei diesem

Thiere; und dazu kommt noch, dass die ersteren bei Hämatoxylineinwirkung sich entschieden dunkler färben, als die letzteren, was z. B. beim Kaninchen-Ovarium nicht der Fall ist oder nur in viel geringerem Maasse.

Untersuchungsmethoden: Die möglichst frisch vom Metzger mir überbrachten Tragsäcke mit den daran hängenden Ovarien wurden zunächst auf Gravidität untersucht. Dann wurden, wenn keine Arterieninjection vorgenommen werden sollte, die Ovarien von den Ligamenta lata losgeschnitten. In einer Anzahl von Fällen wurden Follikel und Corpora lutea frisch oder nach 24stündigem Verweilen in Jodserum oder nach Maceration in $^1/_3$ Alkohol in diesen Flüssigkeiten oder in einer 1 proc. Osmiumsäurelösung zerzupft und mikroskopisch untersucht. Gehärtet wurden die zu schneidenden Präparate in Alkohol, Müller'scher Flüssigkeit und Pikrinschwefelsäure. Ich konnte mich jedoch bald überzeugen, dass die zwei letzten Flüssigkeiten keine besonderen Vortheile gegenüber der Alkoholbehandlung boten. Die Schnitte wurden angefertigt mit dem Thoma'schen Schlittenmikrotom, dann mit ammoniakalischem Carmin, Borax- und Alauncarmin und mit Hämatoxylin gefärbt. Ganz vorzüglich scharfe Bilder, wie mit der Feder gezeichnet, gab eine Doppelfärbung, erst 24 Stunden in 1 proc. Osmiumsäure, dann ca. 15 Minuten in Hämatoxylin. Wo es mir auf besonders dünne Schnitte oder auf eine fortlaufende Serie ankam, wurden kleine Stücke der zu untersuchenden Stelle in schwer (bei 54° C.) schmelzbares Paraffin eingebettet, nach vorhergehender Durchfärbung mit Hämatoxylin oder Boraxcarmin. Ich erhielt auf diese Weise Schnitte von 0,01—0,03 mm Dicke. Ich sah aber bald, dass durch die Paraffineinbettung die grossen Luteïnzellen stark schrumpften; auch geschah es leicht, dass, wenn der Wärmeregulator des Einbettungsofens nicht recht functionirte und die Temperatur auch nur wenige Grade über 56° C. sich erhob, die Präparate hart und unschneidbar wurden. Es wurde daher eine grössere Anzahl von Präparaten in Celloïdin eingebettet. Die Injectionen wurden gemacht durch meinen Freund Dr. Blochmann, Assistenten am hiesigen zoologischen Institut, dem ich an dieser Stelle für Rath und Hülfe meinen besten Dank abstatte. Arterieninjectionen von einem grösseren Aste der Uterina aus mit Carminleim gab fast immer völlige Injection der Ovarialgefässe. Die Lymphgefässe füllten sich leicht durch parenchymatöse Injection mit löslichem Berliner Blau.

Beschreibung der Präparate.

1) Der unreife Follikel, bei dem sich noch keine Follikelhöhle gebildet hat (Fig. 1. Boraxcarmin, Paraffineinbettung; Hartn. 7, Oc. 3). Schon in diesen jungen Stadien zeigt sich die Theca interna des Follikels viel zellenreicher als der Theil des umgebenden Stroma, den man mit Theca externa bezeichnet. An einzelnen Stellen finden sich ovale und rundliche Zellen mit runden Kernen, die zwischen das an spindelförmigen Kernen reiche fibrilläre Bindegewebe eingelagert sind. Es fällt auf, dass diese rundlichen Zellen immer mehr in den mittleren Bindegewebszügen der Theca interna sich finden, während nach aussen und gegen die Granulosa hin die Spindelzellen vorherrschen. An der Figur 1 ist von Gefässen nichts zu bemerken, doch trifft man bei Injectionspräparaten schon in diesem Stadium der Entwickelung genau zwischen Theca interna und Granulosa Gefässe, und zwar war die Injectionsmasse oft auf eine längere Strecke zwischen Granulosa und Theca interna zu verfolgen. Die Granulosa ist 8—10 Lagen dick; die äussersten Zellen zeigen sich als kurze polygonale Säulen mit grossem, intensiv gefärbten Kern; die äussersten schienen direct auf dem Bindegewebe aufzusitzen; die innersten Zellenlagen sind mehr rundlich. Von einer homogenen Membran zwischen Theca interna und Granulosa war nichts zu sehen.

2) Unreifer Follikel von 8 mm Durchmesser (frisch) (Fig. 2. Celloidin, Boraxcarmin; Hartn. 7, Oc. 3). An der Aussenseite des Follikels war noch kein Stigma zu sehen; die Gefässe vertheilten sich über die ganze Oberfläche. Die Theca interna stach hier sehr auffallend gegen die externa ab durch ihren Zellenreichthum. Während die Theca externa spärliche spindelförmige Kerne in einer fibrillären Grundsubstanz zeigte, bestand die Theca interna fast nur aus Zellen. Diese waren im Allgemeinen länglich oval, einzelne rund. Die Grösse der einzelnen Zellen war im Mittel beträchtlicher, als die der rundlichen Zellen, welche ich im ersten Stadium in der Theca interna auffand. Das Protoplasma der Zellen war körnig und färbte sich mit Hämatoxylin ziemlich intensiv, ebenso die ovalen bis runden Kerne, deren Kerngerüste ziemlich entwickelt war. Doch waren die Kerne weniger gefärbt, als die der Granulosa. Diese Zellen sind in diesem Stadium häufig in Colonnen angeordnet, wie sie Figur 2 zeigt; oft stehen vier bis fünf Zellen übereinander und platten

sich gegenseitig etwas ab. Gewöhnlich finden sich dann vier bis acht Colonnen hinter einander; dieselben sind zur Follikelhöhle tangential angeordnet. Zwischen den Zellen sind da und dort Bindegewebsfibrillen zu sehen, hier und da ein ovaler bis spindelförmiger Kern, mit seiner Längsachse die der Colonnen kreuzend oder parallel mit denselben. Diese mit Hämatoxylin tief gefärbten Spindelkerne werden aber dichter gegen die Granulosa hin und bilden hier häufig nachweisbar zwei parallele Lagen. Injectionspräparate besitze ich leider aus diesem Stadium keine. Doch darf ich nach späteren Stadien mit grosser Wahrscheinlichkeit annehmen, dass die eben erwähnten spindelförmigen Kernreihen die direct nach aussen von der Membrana granulosa liegenden Gefässe begrenzen und wohl als Endothelkerne der Gefässwände anzusprechen sind. Auch hier konnte ich von einer homogenen Membran zwischen Theca interna und Membrana granulosa nichts sehen. Figur 2 zeigt eine Stelle, an welcher die Granulosa abgerissen war und in der Follikelflüssigkeit schwamm. Noch sieht man in der Zeichnung an den spindelförmigen Kernen die Reste der Granulosazellen aufsitzen. Die Zellen der Membrana granulosa zeigten keine Vergrösserung; sie färbten sich wie im ersten Stadium, nur waren an den Hämatoxylinpräparaten die Zellgrenzen auffallend undeutlich.

3. Stadium: Reifer Follikel von 11 mm Durchmesser (frisch) (Fig. 3. Celloidin, Hämatoxylin; Hartn. 7, Oc. 3). Als „reif" ist ein Follikel zu bezeichnen, der 1) eine entwickelte Macula pellucida hat, wie sie Kehrer[14]) beschrieb; 2) ist nach Bischoff[6]) „die Umwandlung der runden Protoplasten in faserige, spindelförmige, wodurch der Discus ein ganz eigenthümlich strahliges Ansehen erhält, die Protoplasten zugleich wie aufgequollen erscheinen und der ganze Discus eine gallertartige Beschaffenheit erhält, als ein ganz charakteristisches Zeichen der vollständigen Reife eines Eierstockeies anzusehen".*) Figur 3 stellt einen Schnitt durch die Wand eines Follikels dar, der diesen beiden Zeichen der Reife zu entsprechen schien; dabei

*) Nach Paladino[20]): Della caducità del parenchimo ovarico etc. (Giorn. internaz. di scienze mediche 1880) ist das einzig maassgebende Zeichen der Reife des Follikels die Turgescenz der Elemente der Membrana granulosa und charakterisirt sich durch Einwanderung grosser protoplasmareicher Bindegewebszellen in die Theca folliculi. (Jahresbericht der Fortschritte der Anatomie 1880.)

muss ich allerdings bemerken, dass nicht das Ei dieses Follikels auf das Bischoff'sche Zeichen der Reife geprüft wurde, da er unaufgeschnitten in toto gehärtet werden sollte. Wohl aber wurden die Eier der ihm benachbarten Follikel im selben Ovarium und von derselben Entwickelungsstufe auf diesen Punkt untersucht und als reif befunden. Die Theca externa bot nichts Besonderes; sie schien etwas stärker vascularisirt zu sein, als in den früheren Stadien. Zwischen ihr und der Theca interna fand ich ein etwas aufgelockertes Bindegewebe mit vielen Spalten, wie es schon öfter beschrieben worden, welches erlaubte, die Theca interna von der externa abzuziehen. Die Theca interna bestand fast nur aus Zellen; nur bei Zupfpräparaten in Osmiumsäure (1 proc.) nach vorhergehender Maceration in $^1/_3$ Alkohol liess sich ein äusserst feines Reticulum von Bindegewebsfibrillen erkennen, wie es Slaviansky vom Menschen schon treffend beschrieben. Die Zellen waren grösser als die in Figur 2 beschriebenen, hatten die verschiedensten Formen; vorherrschend aber waren die eckig-ovalen. Noch liess sich eine Anordnung in Colonnen erkennen, die tangential um die Follikelhöhle sich lagerten. Das Protoplasma nicht aller Zellen zeigte in Osmiumsäure deutlich schwarze Tröpfchen in geringer Zahl; frisch untersucht sah es sehr feinkörnig aus mit einzelnen grösseren Punkten; es färbte sich, wie auch der deutlich vergrösserte Kern, mit Hämatoxylin viel weniger intensiv als in den früheren Stadien; doch zeigten die Kerne ein stärker sich färbendes, ziemlich grobes Gerüste. Auch ich konnte die schon von Zwicky erwähnten Falten und Zottenbildungen nach der Follikelhöhle zu constatiren, doch trieb dabei die Theca interna immer die Granulosa vor sich her, ohne sich mit ihr zu vermischen. Die Gefässe waren reichlich entwickelt; in ihre Wände waren mit Hämatoxylin sehr dunkel sich färbende Kerne eingelagert, welche im Längsschnitt spindelförmig, mit etwas abgerundeten Spitzen, im Querschnitt rund aussahen und ins Gefässlumen vorsprangen. Sehr schön war an vielen Stellen eine doppelte Reihe dieser spindelförmigen Kerne zwischen Granulosa und Theca interna zu sehen. Figur 3 zeigt eine solche Stelle. Wurde die Theca interna in toto von der externa abgezogen, darauf mit Wasser die Granulosa abgepinselt, so zeigte sich, von der Granulosafläche aus betrachtet, ein sehr entwickeltes Capillargefässnetz, an einzelnen Stellen noch mit Blutkörperchen erfüllt, mit sehr engen Maschen und weiten Lumina, wie es z. B. in der

Froschlunge zu sehen ist. Dieses trat sammt einer Endothelzeichnung noch deutlicher hervor bei Behandlung mit Argentum nitricum 1 : 500 und Belichtung. Ueber dem Capillarnetz Endothelzeichnungen nachzuweisen, wie sie Slaviansky und Wagener (l. c.) gesehen, gelang mir nicht; doch erlaube ich mir nach den wenigen auf diese Weise behandelten Präparaten über diesen Punkt kein Urtheil; nur soviel kann ich behaupten, dass es mir auch in diesem Stadium nicht möglich war, zwischen Theca interna und Membrana granulosa auf dem Querschnitt eine homogene Membran zu sehen. Die Granulosa zeigte mit Hämatoxylin dieselbe starke Färbung von Protoplasma und Kernen wie früher; die Zellgrenzen waren oft stark verwischt, einzelne Zellen sahen etwas aufgebläht aus, doch erreichten dieselben nie, auch nicht entfernt die Grösse der Zellen der Theca interna. Im Allgemeinen waren mehr Lagen (10—12) vorhanden, die sich radiär nach dem Follikelcentrum stellten. Die innersten Lagen waren zerfallen.

4. Stadium: Frisch geplatzter Follikel (Fig. 4. Hämatoxylin; Hartn. 7, Oc. 3). Die Höhle des geplatzten Follikels enthält gewöhnlich ein frisches Blutcoagulum, das zum Theil zapfenförmig aus dem Riss an der Kuppe des Follikels hervorragt. Doch traf ich unter den ca. 100 von mir untersuchten Schweinseierstöcken ca. 8 Mal geplatzte Follikel ohne Blutcoagula, die nur eine zähe, schleimige Flüssigkeit enthielten. Gerade die letzteren Fälle waren mir besonders interessant, weil dann gewöhnlich noch grosse Strecken von Granulosa an den Falten der collabirten Theca interna adhärirten; ein Theil der Granulosa schwamm in Fetzen in dem schleimigen Höhleninhalt. Bei den Follikeln mit Bluterguss waren in der Regel nur wenige Stellen von Granulosa überzogen.

Figur 4 stellt die Wand eines geplatzten Follikels ohne Blutcoagulum dar. In der Theca externa finden sich grosse, weite Gefässe mit beträchtlicher Muscularis. Die Grenze zwischen Theca externa und interna ist mehr verwischt, offenbar durch die reichliche Gefässentwickelung, die von den Gefässen der Externa nach den Faltenbildungen der Interna hinzieht und sich mit dem reichen Capillargefässnetze nach aussen von der Granulosa in Verbindung setzt. Die Zellen der Theca interna zeigen ein ganz ähnliches Verhalten wie beim nicht geplatzten Follikel, färben sich mit Hämatoxylin schwach, haben grosse, schwach tingirte runde oder ovale Kerne mit wenig Kerngerüst. Von Colonnenbildung ist

nichts mehr zu finden; wohl aber erscheinen die Zellen in länglichen Gruppen zwischen die Gefässschlingen eingelagert. In den Zotten herrschen unter den verschiedensten Zellformen die ovalen vor, die sich mit ihrer Längsachse den Gefässen anlagern. Um die Zotten konnte ich fast überall die spindelförmigen Kerne der Gefässwände unter der Granulosa nachweisen. Die Granulosazellen verhielten sich, soweit sie noch in der Höhle vorhanden waren, wie im vorigen Stadium; häufig schienen es weniger, oft aber auch mehr Lagen zu sein, als im nicht geplatzten Follikel. Die centralen Zellen waren zerfallen. Die Längsachsen der Granulosazellen standen, besonders auch an den Zottenbildungen, im Allgemeinen senkrecht auf den Längsachsen der Zellen der wuchernden Theca interna und der Gefässe.

5. Stadium: Corpus luteum auf der Höhe seiner Entwickelung (Fig. 5. Hämatoxylin; Hartn. 7, Oc. 3). Die Theca externa zeigt keine Veränderung; an sie schliesst sich sofort das entweder ganz solide oder in dem Centrum eine kleine Höhle enthaltende kirschkern- bis haselnussgrosse, im frischen Zustande blassfleischfarbene Corpus luteum. Ist noch eine Höhle vorhanden, so enthält dieselbe entweder einen feinen molekulären Detritus mit Bruchstücken von Kernen, Blutkörperchen u. s. w., eingebettet in etwas schleimige Flüssigkeit oder in ein Netz von Fibrinfäden. Die Zellen des Corpus luteum sind polyedrisch, von verschiedenster Grösse, in ihrem ganzen Ansehen denen der Theca interna des reifen Follikels durchaus ähnlich, nur durchschnittlich grösser und rundlicher. Viele zeigen Aehnlichkeit mit den „epitheloïden Zellen", welche Ziegler in seinem Lehrbuch der pathologischen Anatomie (3. Aufl. 1884), S. 153, abbildet. Das Protoplasma färbt sich mit Hämatoxylin nur ganz hell. Der Kern, der bald im Centrum, bald excentrisch in der Zelle lag, war gross, bläschenförmig, sehr schwach gefärbt. Das früher deutlicher vorhandene Kerngerüst war bis auf einige stärker sich färbende Körnchen verschwunden; letztere zeigten sich besonders in der Peripherie des Kernes. In Osmiumsäure zerzupft, fanden sich die verschiedensten Zellformen, wie sie Figur 7 darstellt. Die jetzt in Masse vorhandenen Fetttropfen lagerten sich oft im Kreise um den Kern, noch häufiger aber waren sie bei den ovoiden Formen an den beiden Polen am dichtesten gelagert. Ausser den Fetttröpfchen waren noch feinste Körnchen zu unterscheiden. Krystalle, wie sie Zwicky gesehen und abgebildet und wie ich sie

selbst beim Corpus luteum der Kuh sah, konnte ich beim Schweine nie entdecken; ebenso ist es mir nicht gelungen, deutlich gelb gefärbte (Luteïn-)Körner zu sehen, wie sie so leicht in jedem Corpus luteum der Kuh zu finden sind. Sehr auffallend war es mir, dass in dem doch so lebhaft wuchernden Gewebe keine Kerntheilungsfiguren zu finden waren. Nur ganz ausnahmsweise konnte ich Zellen mit zwei Kernen finden. Die Zellen lagen in einem sehr reich entwickelten Capillargefässnetze, das oft Gruppen von mehreren Zellen, oft aber auch eine einzelne in seine Schlingen einschloss. Die Kerne der Gefässwände zeigten sich wie früher auf dem Längsschnitt spindelförmig, auf dem Querschnitt rund und ins Gefässlumen vorspringend (Fig. 5). Sehr häufig konnte man die zwei parallelen Reihen von solchen Kernen sehen: der zwischenliegende Raum war dann da und dort mit feinen Längsstreifen erfüllt. Dass wir es hier mit Capillargefässen zu thun haben, die eben wahrscheinlich beim Verbluten des Thieres zum grössten Theil sich leeren, zeigten aufs Deutlichste die Injectionspräparate. Am schönsten und unzweifelhaft sicher konnte ich dies constatiren an dem in Fig. 6 abgezeichneten Präparate (Injection von der Arteria uterina aus mit Carminleim, Hämatoxylin; Hartn. 7, Oc. 3). Die vorausgeschickte Salzwasserinjection gelang nicht gut; auch füllten sich dann die Capillaren schlecht mit der Injectionsmasse. Bei mikroskopischer Betrachtung zeigte sich, dass der Carminleim eine Menge zusammengeklebter Blutkörperchen in die Capillargefässe des Corpus luteum vor sich hergetrieben hatte, so dass letztere prall gefüllt erschienen; einzelne Gefässe waren nicht gefüllt. Hierbei erschienen auch sehr deutlich von oben gesehen ovale bis spindelförmige, mit Hämatoxylin tief dunkel sich färbende Kerne in den Gefässwänden. Die nicht erfüllten Gefässe zeigten auch hier bei seitlicher Beleuchtung eine feine Längsstreifung, offenbar Fältelungen der collabirten Gefässwände. Parenchymatöse Injectionen mit oder ohne gleichzeitige Arterieninjection gaben ein sehr fein vertheiltes Lymphgefässnetz auf der Oberfläche der Corpora lutea. In das Innere derselben drang der Farbstoff nur dann, wenn das Corpus luteum schon in Rückbildung begriffen war, und auch dann fand sich der Farbstoff nur in der Umgebung der grossen Gefässe, die radiär nach der Mitte des Corpus luteum verlaufen.

Resultate: Ich glaube in dieser Arbeit folgende Punkte sichergestellt zu haben:

1) Die grossen epitheloiden Zellen des Corpus luteum stammen beim Schwein nur von der Theca interna des Follikels ab. Ob dieselben sich aus Wanderzellen entwickeln oder ob auch die fixen Bindegewebselemente an der Neubildung theilnehmen, kann ich nicht entscheiden. Wahrscheinlich ist mir, dass beides der Fall ist;

2) findet sich beim reifen Follikel des Schweines ein sehr entwickeltes Capillargefässsystem zwischen Theca interna und Membrana granulosa mit deutlichen Kernen in den Gefässwänden;

3) konnte ich bei keinem normalen Follikel und in keinem Stadium eine homogene Membran zwischen Theca interna und Granulosa sehen;

4) finden sich im Gewebe des Corpus luteum des Schweines auf der Höhe der Entwickelung keine Lymphgefässe. Ich schliesse mich darin den Resultaten von Exner beim Kaninchen an.

Die Bildung des Corpus luteum beruht beim Schweine also auf Hypertrophie und Hyperplasie der in der Theca interna des Follikels präexistirenden Elemente (Bindegewebszellen, Gefässe), welche schon vor der Follikelberstung beginnt und nach derselben bis zu einem gewissen Höhepunkte energischer weiterschreitet. Die Membrana granulosa des Follikels geht physiologisch bei der Berstung zu Grunde. Das Coagulum ist ein inconstanter und für die Bildung unwesentlicher Bestandtheil des Corpus luteum.

Für die Anregung zu dieser Arbeit, sowie für Rath und Hülfe bei derselben sage ich meinem hochverehrten Lehrer Herrn Professor Dr. Kehrer hiermit meinen aufrichtigsten Dank.

Literatur.

1) v. Bär: De ovi mammalium et hominis epistola. Lipsia 1827.

2) Beigel: Zur Naturgeschichte des Corpus luteum. Archiv f. Gyn. 1878, Bd. XIII.

3) Beulin: Das Corpus luteum und der obliterirte Follikel. Dissertation. Königsberg 1877.

4) Th. W. Bischoff: Entwickelungsgeschichte des Kanincheneies. Braunschweig 1842.

5) Derselbe: Entwickelungsgeschichte des Hundeeies. Braunschweig 1845.

6) Derselbe: Ueber die Zeichen der Reife der Säugethiereier. Archiv für Anatomie und Entwickelungsgeschichte 1878.

7) Call und Exner: Zur Kenntniss des Graaf'schen Follikels und des Corpus luteum beim Kaninchen. Wiener Sitzungsberichte 1874, III. Abth., Bd. 71.

8) Exner und Buckel: Ueber die Lymphwege des Ovarium. Wiener Sitzungsberichte, Juli 1874, III. Abth.

9) Gegenbaur: Lehrbuch der Anatomie des Menschen. Leipzig 1883.

10) Grohe: Ueber den Bau und das Wachsthum des menschlichen Eierstockes u. s. w. Virchow's Archiv 1863, Bd. XXVI.

11) Harz: Beiträge zur Histologie des Ovarium der Säugethiere. Archiv für mikroskopische Anatomie 1883, Bd. XXII.

12) Henle: Handbuch der Anatomie des Menschen. 2. Aufl. 1873.

13) His: Beobachtungen über den Bau des Säugethier-Eierstockes. Archiv für mikroskopische Anatomie 1865, Bd. I.

14) Kehrer: Zeitschrift für rationelle Medicin 1863. 3, Bd. XX.

15) Kölliker: Handbuch der Gewebelehre. 5. Aufl. 1867.

16) Leopold: Studien über die Uterinschleimhaut während der Menstruation. Archiv f. Gyn. 1877, Bd. XI.

17) Derselbe: Untersuchungen über Menstruation und Ovulation. Archiv f. Gyn. 1883, Bd. XXI.

18) Mayrhofer: Ueber die gelben Körper und die Ueberwanderung des Eies. Wiener medicinische Wochenschrift 1875.

19) Meckel: Die Bildung der für partielle Furchung bestimmten Eier der Vögel u. s. w. Siebold's und Kölliker's Zeitschrift für wissenschaftliche Zoologie 1851, Bd. III.

20) Paladino: Della caducità del parenchimo ovarico. Giorn. internaz. di scienze med. 1880.

21) Pflüger: Die Eierstöcke der Säugethiere und des Menschen. Leipzig 1863.

22) Schroen: Beitrag zur Kenntniss der Anatomie und Physiologie des Eierstockes der Säugethiere. Siebold's und Kölliker's Zeitschrift für wissenschaftliche Zoologie 1863, Bd. XII.

23) Schulin: Zur Morphologie des Ovarium. Archiv für mikroskopische Anatomie 1880, Bd. XIX.

24) de Sinety: Histologie de l'ovaire de la femme pendant la grossesse. Gaz. médic. de Paris 1877.

25) Derselbe: Das Nämliche. Comptes rendus des séances de l'académie. Bd. 85. Paris 1877.

26) Slaviansky: Zur normalen und pathologischen Histologie des Graaf'schen Bläschens des Menschen. Virchow's Archiv 1870, Bd. 51.

27) Slaviansky: Recherches sur la régression des follicules de Graaf chez la femme. Arch. de physiol. normale et pathol. 1874.

28) Spiegelberg: Ueber die Bildung und Bedeutung des gelben Körpers. Monatsschrift für Geburtskunde und Frauenkrankheiten 1865. Bd. XXVI.

29) Virchow: Die pathologischen Pigmente. Virchow's Archiv 1874, Bd. I.

30) Wagener: Bemerkungen über den Eierstock und den gelben Körper. Archiv für Anatomie und Physiologie 1879, anatomische Abtheilung.

31) Waldeyer: Eierstock und Ei. Leipzig 1870.

32) Derselbe: Eierstock und Nebeneierstock in Stricker's Handbuch der Gewebelehre. 1871.

33) Zwicky: De corporum luteorum origine atque transformatione. Diss. inaug. Zürich 1844.

Fig. 1.

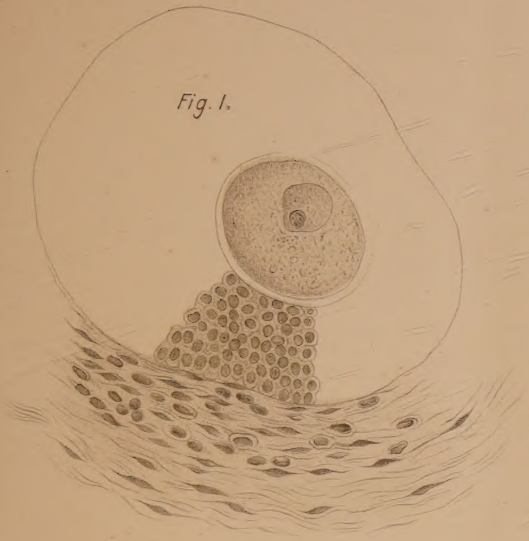

Fig. 3.



Fig. 4.

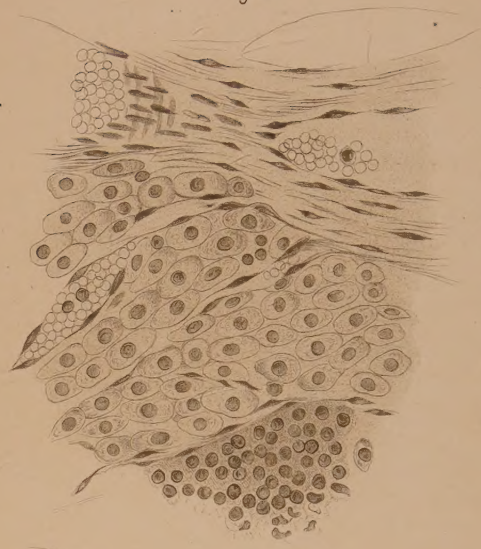

Fig. 2.

Fig. 6.

Fig. 5.

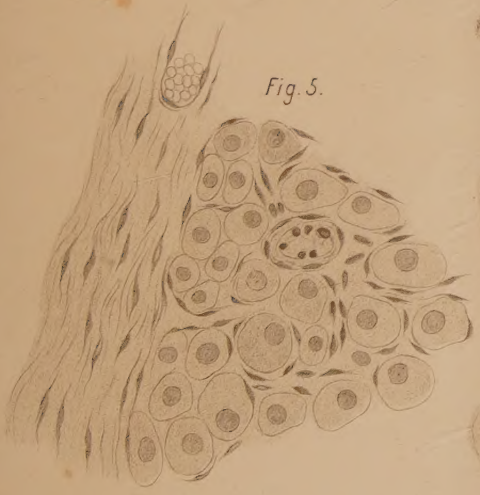

Fig. 7.

Lith. Anst. v. F. A. Funcke, Leipzig.